FUNDAÇÃO DO ABC
HOSPITAL DE ENSINO

RUA SILVA JARDIM , N.470, CENTRO- SÃO BERNARDO DO CAMPO- SP- TELEFONE4345-4011
CGC:57.571.275/0002-83

**CACON**

*Centro de Alta Complexidade em Oncologia*

SÃO BERNARDO DO CAMPO, DIA 05 DO MÊS DE Agosto DE 2014

## DECLARAÇÃO

PACIENTE: Maria Ligia da Silva Pereira

DECLARO QUE O PACIENTE ACIMA REFERIDO É PORTADOR DE Câncer de mama, CID C50.9

E TRATA-SE REGULARMENE NESTE AMBULATÓRIO.
OBS:

SEGUE EM ANEXO O RESULTADO DO ANÁTOMO PATOLÓGICO.

Dr. Henrique Z. Fernandes
CRM - SP 103 166
CPF 251.129.078-27

MÉDICO – CRM

PMSBC

HMU Faculdade de Medicina FU ABC

HOSPITAL MUNICIPAL UNIVERSITÁRIO DE SÃO BERNARDO DO CAMPO

CENTRO DE ATENÇÃO INTEGRAL À SAÚDE DA MULHER

**RECEITUÁRIO**

Declaração

Declaro que a sra Maria Ligia da Silva Pereira passou por quadrantectomia direita + esvaziamento axilar em 2003, + QT, RT e tamoxifeno por 5 anos por CDI grau III.

Apresenta agora lesões metastáticas em coluna torácica e lombar, escápula E, íleo D e sacro D em programação de quimioterapia, sem previsão de alta

CID: C50

Dra. Camila Cristiani
Médica
CRM 135.947

ASSINATURA / CARIMBO

14 / 09 / 12
DATA

VOLTANDO À CONSULTA QUEIRA TRAZER A RECEITA

SMS05

**Faculdade de Medicina do ABC - Fundação do ABC**
**Disciplina de Patologia Geral e Especial**
Anatomia Patológica e Citopatologia
(Serviço do Prof. João Paulo Aché de Freitas)

Continuação Exame nº B0305273

**DIAGNÓSTICO**

**PRODUTO DE QUADRANTECTOMIA DE MAMA DIREITA COM AMPLIAÇÃO DE MARGEM CIRÚRGICA AREOLAR E ESVAZIAMENTO AXILAR:**

**CARCINOMA DUCTAL INVASIVO GRAU III(SBR MODIFICADO), GRAU 2 NUCLEAR, COM CARCINOMA LOBULAR INVASIVO ASSOCIADO, MEDINDO 3,5X1,5CM.**
**INTENSA REAÇÃO DESMOPLÁSICA E ESCASSO INFILTRADO INFLAMATÓRIO PERITUMORAL .**
**INVASÃO PERINEURAL E ANGIOLINFÁTICA NÃO DETECTADAS.**

**MARGENS DE RESSECÇÃO CIRÚRGICA SUPERIOR, INFERIOR, PROFUNDA E LATERAL LIVRES DE NEOPLASIA.**
**AMPLIAÇÃO DE MARGEM CIRÚRGICA AREOLAR EXÍGUA(0,1CM).**

**PARÊNQUIMA ADJACENTE EXIBINDO ALTERAÇÕES FIBROCÍSTICAS: FIBROESCLEROSE INTER E INTRALOBULAR, ECTASIA DE DUCTOS; PAPILOMA INTRADUCTAL E PRESENÇA DE FOCOS DE HIPERPLASIA DUCTAL COM ATIPIAS.**

**PRESENÇA DE METÁSTASE EM 2 LINFONODOS DE 34 DISSECADOS(2/34), MEDINDO O MAIOR 0,5CM, SEM EXTENSÃO EXTRACAPSULAR.**

**"NÓDULO" SUPERFICIAL DE MARGEM PROFUNDA= MICROCISTO.AUSÊNCIA DE NEOPLASIA.**

**ESTADIAMENTO PÓS-RADIOTERÁPICO:**
**pT2 pN1bI pMX.**

**NOTA:** Será realizado estudo imuno-histoquímico para pesquisa de receptores de estrógeno e progesteorna, e C-erb-B2, cujo resultado seguirá em laudo complentar.

*Drª. Ligia Maria Kerr*
*CRM - 44.426*

*Dr.Adriano de Almeida*
*CRM -104.957*
*(R2)*

(Ad/S)

Santo André, 10 de Junho de 2003

Dra. Poliani Prizmic Pinto
Médica
CRM 101.931

**Faculdade de Medicina do ABC - Fundação do ABC**
**Disciplina de Patologia Geral e Especial**
Anatomia Patológica e Citopatologia
(Serviço do Prof. João Paulo Aché de Freitas)

---

RESULTADO DE EXAME ANÁTOMO-PATOLÓGICO — Exame Número: B0305273

---

Paciente: MARIA LIGIA SILVA PEREIRA ALVES DIAS — Hospital: HMU
Idade: 45 Sexo: F Raça: * RH: ~~26232~~ 54.056
Cirurgião: DRA. POLIANI ALVES
Data de Entrada: 04/06/2003 — Data de Saída: 10/06/2003
Diag. Clínico: CA DE MAMA — Material: MAMA D

---

**EXAME MACROSCÓPICO**

Material recebido para exame em formalina em 6 frascos separados, assim designados:

1 - Quadrante superior externo de mama direita - Consta de produto de quadrantectomia de mama direita pesando 155 gramas e medindo 13,0x6,0x3,5cm, com superfície externa amarelada e lobulada previamente impregnada por tinta azul na margem cirúrgica areolar e preta no restante, e parcialmente revestida por elipse cutânea acastanhada e reticulada que mede 10,0x3,7cm. Aos cortes, nota-se lesão esbranquiçada, granulosa, de consistência firme e limites imprecisos, medindo 3,5x1,5x1,0cm e margeada por traves de tecido esbranquiçado e firme-elástico, localizada lateralmente no quadrante e distando 0,3cm da margem de ressecção cirúrgica areolar. No restante o parênquima é amarelado e lobuado.

2 - Ampliação de margem cirúrgica areolar - Consta de estrutura irregular, medindo 6,0x3,5x2,0cm, com superfície externa amarelada e lobulada prévia e parcialmente impregnada por tinta negra. Aos cortes, a superfície é amarelada e lobulada com traves de tecido esbranquiçado e firme-elástico de permeio.

3 - Nódulo superficial de margem profunda - Consta de estrutura nodular, medindo 0,8x0,7x0,3cm, com superfície externa esbranquiçada e firme-elástica. Aos cortes, a superfície é esbranquiçada e firme-elástica.

4 - Esvaziamento axilar:Níveis 1,2 e 3 - Consta de estrutura irregular, medindo 16,0x8,5x3,0cm, constituída por tecido amarelado e lobulado da qual foram isoladas 32 estruturas nodulares, medindo a maior 1,6cm no maior eixo, com superfície de corte acastanhada e firme-elástica.

5 - Complemento nível 2 - Consta de fragmento irregular, medindo 1,5x1,0x0,8cm, constituído por tecido amarelado e lobulado do qual foi isolada uma estrutura nodular medindo 0,3cm no maior eixo, com superfície de corte acastanhada e firme-elástica.

6 - Complemento nível 3 - Consta de fragmento irregular, medindo 1,0x1,0x0,4cm, constituído por tecido amarelado, lobulado do qual foi isolada uma estrutura nodular medindo 0,5cm no maior eixo, com superfície de corte acastanhada e firme-elástica.

A - Lesão - 6F/2b B - M.profunda - 1F/1b* C - M.superior - 1F/1b*
D - M.inferior-1f* E - M.areolar - 1F/1b* F - M.lateral - 1F/1b*
G - P.adj.-3F/1b H - Pele - 2F/1b I - Ampl.M.areo.-11F/10b
J - Nód. sup.-1F/1B k - Linfonodos-32F/7b L - Compl.nível 2 - 1F/1b
M - Compl.nível 3-1F/1b

Obs: * Fragmentos previamente submetidos a exame anátomo-patológico per-operatório por congelação.
(Ad/S)05/06

Segue...

0014256-46.2009.8.26.0223
M110277

**Processo nº 0014256-46.2009.8.26.0223.**

1 - **Fl. 179:**

Embora o ora recorrida MARIA LIGIA DA SILVA PEREIRA tenha protestado pela tramitação prioritária de atos e diligências judiciais relacionados a este processo por ser portadora de doença grave (fls. 102/114), certo é que não houve oportuna apreciação do pedido.

Assim, comprovado o requisito da existência de moléstia grave, preconizado no artigo 1.211-A do CPC, anote a Secretaria a primazia de tramitação do presente feito.

2 – Segue em separado o juízo de admissibilidade negativo do recurso especial de fls. 160/172.

Int.

São Paulo, 9 de fevereiro de 2012.

**SILVEIRA PAULILO**
Desembargador
Presidente da Seção de Direito Privado
do Tribunal de Justiça

e documento foi assinado digitalmente por ANTONIO JOSE SILVEIRA PAULILO.
... informe o processo 0014256-46.2009.8.26.0223 e o código RI000000DCFGB.

Doc 2

PMSBC HMU Faculdade de Medicina FMU ABC

HOSPITAL MUNICIPAL UNIVERSITÁRIO DE SÃO BERNARDO DO CAMPO

CENTRO DE ATENÇÃO INTEGRAL À SAÚDE DA MULHER

## RECEITUÁRIO

Declaração

Declaro que a sra Maria Ligia da Silva Ferreira passou por quadrantectomia direita + esvaziamento axilar em 2003, + QT, RT e tamoxifeno por 5 anos por CDI grau III.

Apresenta agora lesões metastáticas em coluna torácica e lombar, escápula E, ileo D e sacro D em programação de quimioterapia, sem previsão de alta

CID: C50

Dra. Camila Cristiani
Médica
CRM 135.947

14/09/12
DATA

ASSINATURA/CARIMBO

VOLTANDO À CONSULTA QUEIRA TRAZER A RECEITA

DAISM05

BBF 237543

# CERTIFIED COPY OF AN ENTRY

**Pursuant to the Births and Deaths Registration Act 1953**

## DEATH

Entry No. 183

**Registration district** Oxfordshire

**Administrative area** County of Oxfordshire

**Sub-district** Oxfordshire

1. **Date and place of death**
Eleventh November 2015
The Churchill Hospital, Old Road, Headington, Oxford

2. **Name and surname**
Maria Lígia DA SILVA PEREIRA

3. **Sex**
Female

4. **Maiden surname of woman who has married**
DA SILVA

5. **Date and place of birth**
Fourth January 1955
Portugal

6. **Occupation and usual address**
Housewife
Wife of Luis Manuel DOS REIS PEREIRA Company Owner, Butcher
20 Birchfield Close, Oxford

7.(a) **Name and surname of informant**
Luís Filipe DA SILVA PEREIRA

(b) **Qualification**
Son

(c) **Usual address**
20 Birchfield Close, Oxford

8. **I certify that the particulars given by me above are true to the best of my knowledge and belief**

Luís P

**Signature of informant**

9. **Cause of death**
I (a) Metastatic Breast Cancer

Certified by Laura Hickmott MB ChB

10. **Date of registration**
Sixteenth November 2015

11. **Signature of registrar**
K. Turnbull
Deputy Registrar

---

Certified to be a true copy of an entry in a register in my custody.

K. Turnbull ..... { Deputy *~~Superintendent Registrar~~ *Registrar

Date 16th November 2015

*Strike out whichever does not apply

CAUTION: THERE ARE OFFENCES RELATING TO FALSIFYING OR ALTERING A CERTIFICATE AND USING OR POSSESSING A FALSE CERTIFICATE. ©CROWN COPYRIGHT

System No. 512903782

**WARNING: A CERTIFICATE IS NOT EVIDENCE OF IDENTITY.**

summarised-C

# OXFORDSHIRE OSTEOPOROSIS SERVICE

NUFFIELD ORTHOPAEDIC CENTRE
DEPT OF RADIOLOGY, OX3 7LD

Phone: 01865 738206

Fax: 01865 738199

## Bone Density Report

Name: **PEREIRA, MARIA**
Patient ID: 10052772
Age: 54

Sex: Female
Ethnicity: White
Date of Birth: 04.01.1955

**Indication:** new patient
**Referring Physician:** ROSS S
**Study:** Bone densitometry was performed.
**Accession number:** RBF71981236

**Bone Density**:

| Region | Exam Date | BMD ($g/cm^2$) | T-Score | Z-Score | Classification |
|---|---|---|---|---|---|
| AP Spine (L1-L4) | 25.02.2009 | 0.716 | -3.0 | -2.0 | Osteoporotic |
| Total Hip (Left) | 25.02.2009 | 0.880 | -0.5 | 0.1 | Normal |

*World Health Organization criteria for BMD interpretation classify patients as Normal (T-score at or above –1.0), Osteopenic (T-score between –1.0 and –2.5), or Osteoporotic (T-score at or below –2.5).*

**Interpretation:**
**At least one T score for the spine or hip is less than -2.5 and the Z score is less than -1.0**
**These results confirm OSTEOPOROSIS with a high risk of fracture.**

**TREATMENT RECOMMENDATIONS**
**Lifestyle optimisation**
**Ca 1000mg and Vit D 800 units daily**

**Prescribe anti resorptive drugs ( bisphosphonates ) or Strontium.**
**Also check their biochemistry for secondary causes ie FBC LFT TFT U&E ALP ESR Calcium and Vit D levels.**
**If ESR is high do a myeloma screen and if there is iron deficient anaemia do endomysial antibodies.**
**There is a local consensus that patients being prescribed with any aromatase inhibitors should be treated as we would those on glucocorticosteroids below the age of 65 yrs.**
**Therefore bisphosphonates should be co prescribed once the T score falls below -2.0.**
**Please request repeat scanning every 2 years to monitor.**

Reported by: Sue Barlow on 05.03.2009 3:27:00 PM.
**Radiographer Specialist Osteoporosis**

# OXFORDSHIRE OSTEOPOROSIS AND METABOLIC BONE SERVICE

NUFFIELD ORTHOPAEDIC CENTRE
DEPT OF RADIOLOGY OX3 7LD

Telephone: 01865 738206 Fax: 01865 737199

| | | |
|---|---|---|
| Name: PEREIRA, MARIA<br>Patient ID: 10052772<br>DOB: 04 January 1955 | Sex: Female<br>Ethnicity: White | Height:.158.0 cm<br>Weight: 77.0 kg<br>Age: 54 |

Referring Physician: ROSS S

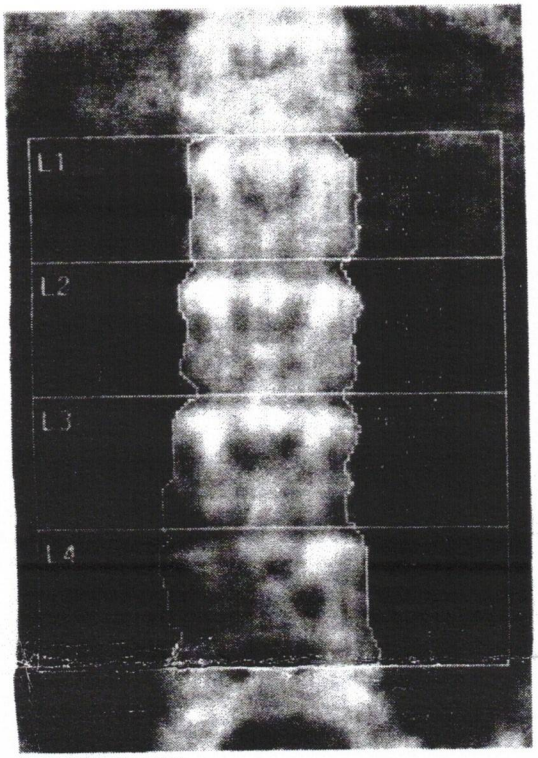


k = 1.105, d0 = 45.9
116 x 135

## Scan Information:

Scan Date: 25 February 2009 ID: A02250901
Scan Type: x Lumbar Spine
Analysis: 25 February 2009 11:12 Version 12.7.4:3
Spine
Operator:
Model: Discovery A (S/N 83589)
Comment: noc 31281 a

## DXA Results Summary:

| Region | Area ($cm^2$) | BMC (g) | BMD ($g/cm^2$) | T-score | Z-score |
|---|---|---|---|---|---|
| L1 | 12.58 | 10.06 | 0.800 | -1.7 | -0.8 |
| L2 | 14.29 | 11.80 | 0.825 | -1.8 | -0.9 |
| L3 | 14.76 | 10.82 | 0.733 | -3.2 | -2.2 |
| L4 | 18.53 | 10.36 | 0.559 | -4.6 | -3.5 |
| **Total** | **60.16** | **43.05** | **0.716** | **-3.0** | **-2.0** |

Total BMD CV 1.0%, ACF = 1.045, BCF = 1.008, TH = 8.146 .

Total

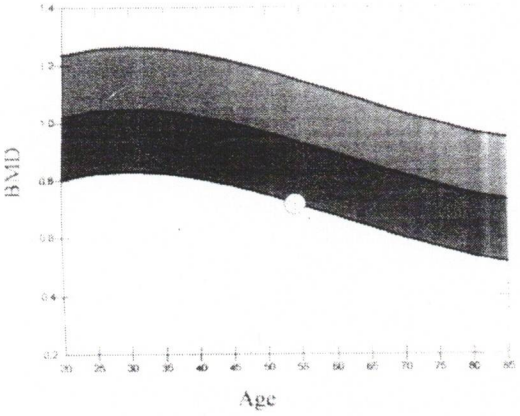


## Physician's Comment:

T-score vs. White Female, Z-score vs. White Female. Source:BMDCS/Hologic

HOLOGIC

PMSBC

HMU

Faculdade de Medicina FUABC

CENTRO DE ATENÇÃO INTEGRAL A SAÚDE DA MULHER

HOSPITAL MUNICIPAL UNIVERSITÁRIO DE SÃO BERNARDO DO CAMPO

## RECEITUÁRIO

DECLARAÇÃO

Declaro que a Sra. Maria Ligia da Silva está em acompanhamento com a mastologia por cancer de mama direito por tempo indeterminado

CID - C50.9

Dr. Homero Bernardes Soares
Médico
CRM: 125.093

ASSINATURA / CARIMBO

14/08/09
DATA

VOLTANDO À CONSULTA QUEIRA TRAZER A RECEITA

FUNDAÇÃO DO ABC
Hospital de Ensino
FUNDAÇÃO DO ABC
HOSPITAL DE ENSINO
Rua Silva Jardim, 470 - São Bernardo do Campo - SP - Tel.: 4345-4011

# RECEITUÁRIO

To whom it may concern

Ms maria hígia da Silva Pereira has been treating in our Hospital with chemotherapy since January - 2003.

ICD: C50.9

At this moment it is necessary that her sister called Maria Julieta da Silva would come to Brazil in order to help Ms. maria hígia during her treatment.

Dr. Gilberto de Castro Jr.
Oncologia Clínica
CRM-SP: 84148

Gilberto de Castro Jr, MD
Medical Oncology
CastroJrG@aol.com

Mod. 071